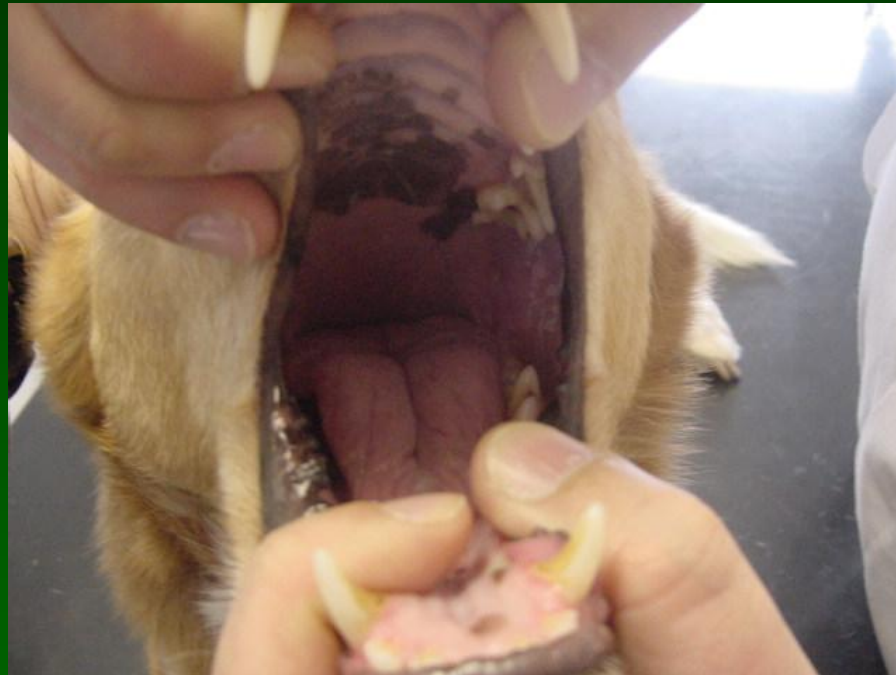


MALATTIE DELLA BOCCA E DEL CAVO ORALE



MALATTIE DEL CAVO ORALE

◆ Comprendono le malattie (congenite e acquisite) di:

- labbra
- cavo orale
- lingua
- palato
- denti

V = vascolari

I = infiammatorie *****

T = traumi **

A = anomalie congenite *

M = malattie metaboliche **

I = idiopatiche

N = neoplastiche ***

D = degenerative

MALATTIE DEL CAVO ORALE

- ◆ Malattie congenite (palatoschisi)
- ◆ Malattie acquisite
 - Infiammazioni (stomatiti, glossiti, gengiviti-periodontiti, sialoadeniti)
 - Sialocele
 - Neoplasie (epulide, papilloma, carcinoma squamocellulare, melanoma)

Stomatiti

Cause biologiche

◆ Virus

- Ectima contagioso
- Blue tongue
- Stomatite papulosa del bovino
- BVD-MD
- Febbre catarrale maligna
- Stomatite vescicolare
- Afta
- Peste bovina
- Rinopolmonite equina
- Arterite virale equina
- FeLV
- FIV
- FIPV
- FeSFV
- Herpes felino
- Calicivirus felino
- Panleucopenia
- Cimurro

◆ Batteri

- *Actinomyces bovis*
- *Actinobacillus lignieresii*

◆ Miceti

- *Candida albicans*

Stomatiti

Cause varie

- ◆ Corpi estranei
- ◆ Sostanze tossiche o caustiche
 - acidi
 - basi
 - metalli pesanti
 - piante tossiche
 - larve processionaria del pino
- ◆ Masticazione fili elettrici
- ◆ Patologie immunomediate
 - Pemfigo
 - Lupus erithematosus
- ◆ Insufficienza renale
- ◆ Ascessi dentali
- ◆ Periodontite
- ◆ Granuloma eosinofilico
- ◆ Stomatite linfo-plasmocitaria

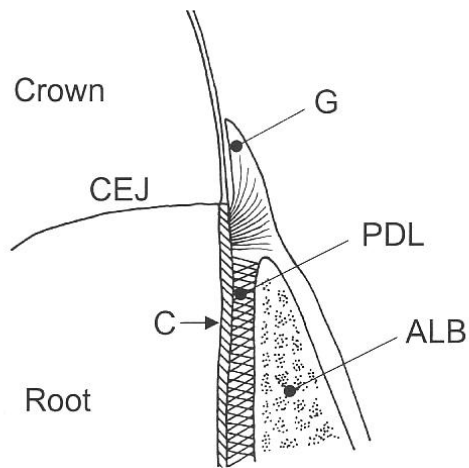
Malattie delle ghiandole salivari

- ◆ Mucocele = accumulo di saliva nei tessuti sottocutanei (colpita soprattutto la ghiandola sottomandibolare)
- ◆ Sialoadeniti
- ◆ Calcoli salivari (sialoliti)
- ◆ Neoplasie (carcinoma, adenocarcinoma, sarcoma)

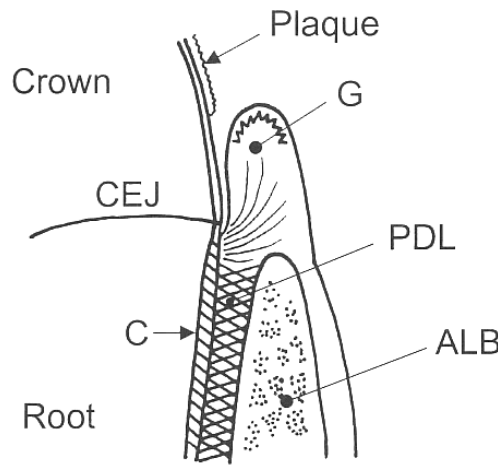
Malattie dei denti

- ◆ Gengivite
- ◆ Periodontite: infiammazione che interessa gengiva e tessuti periodontali sottostanti (legamento periodontale, cemento, osso alveolare)
- ◆ Malattia peri-radicolare: infiammazione dei tessuti che circondano la radice e la polpa dentaria con possibile erosione ossea (osteomielite) e drenaggio all'esterno o all'interno (turbinati nasali e/o seni paranasali → fistole oro-nasali)
- ◆ Fratture dentali

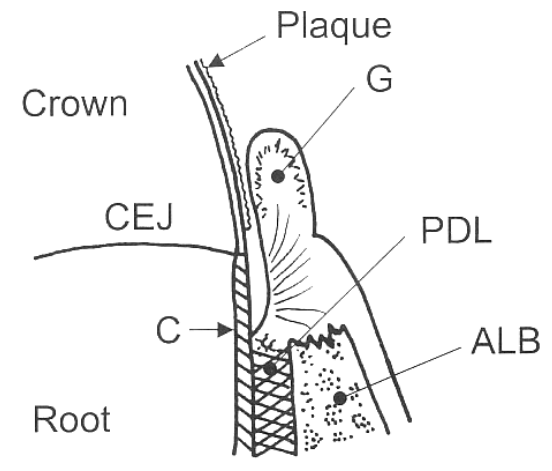
Malattie dei denti



Dente normale



Gengivite



Periodontite

C = cemento, CEJ = giunzione smalto-cemento, G = gengiva, PDL = legamento periodontale, ALB = osso alveolare

Neoplasie orali

Tumori benigni

- ◆ Papilloma
- ◆ Fibroma
- ◆ Lipoma
- ◆ Condroma
- ◆ Osteoma
- ◆ Epulide

Tumori maligni

- ◆ Melanoma
- ◆ Carcinoma cellule squamose
- ◆ Fibrosarcoma

Facile metastatizzazione ai linfonodi regionali

Malattie del cavo orale

Fisiopatologia

- ◆ Alterazione della prensione e della masticazione dell'alimento per dolore e/o ostacolo meccanico
- ◆ Alterazione della deglutizione

Malattie del cavo orale

Segni clinici

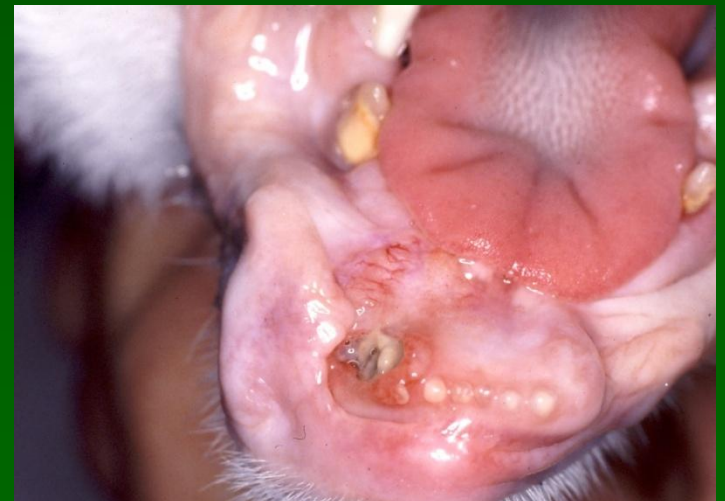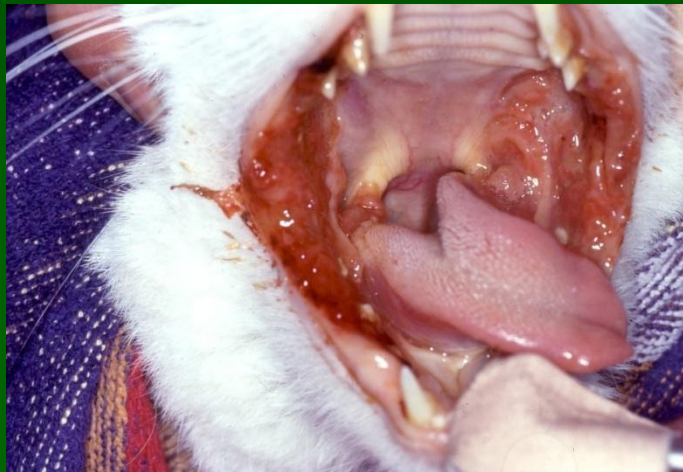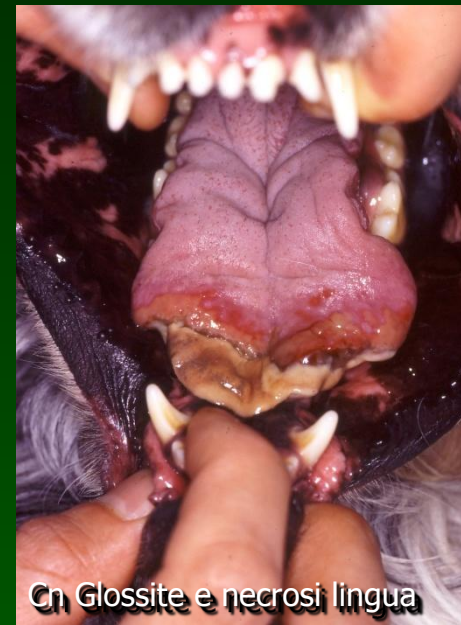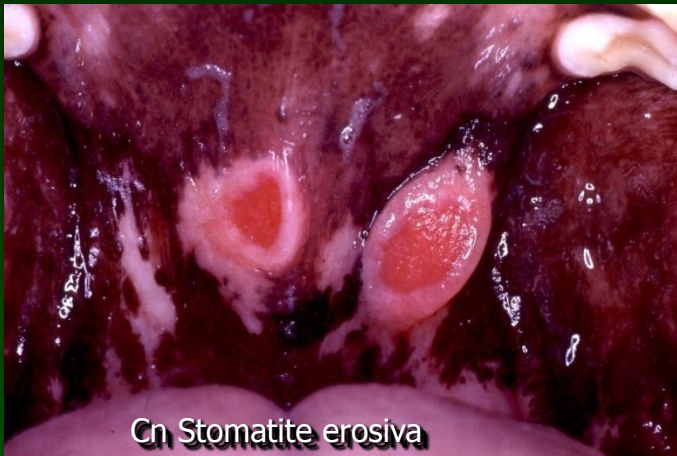- ◆ Disoressia-anoressia (riluttanza a mangiare)
- ◆ Alitosi
- ◆ Scialorrea
- ◆ Dolore e riluttanza all'apertura della bocca
- ◆ Scolo nasale
- ◆ Emorragie buccali
- ◆ Tumefazioni facciali
- ◆ Disfagia
- ◆ Lesioni proliferative-crostose delle giunzioni muco-cutanee

Malattie del cavo orale

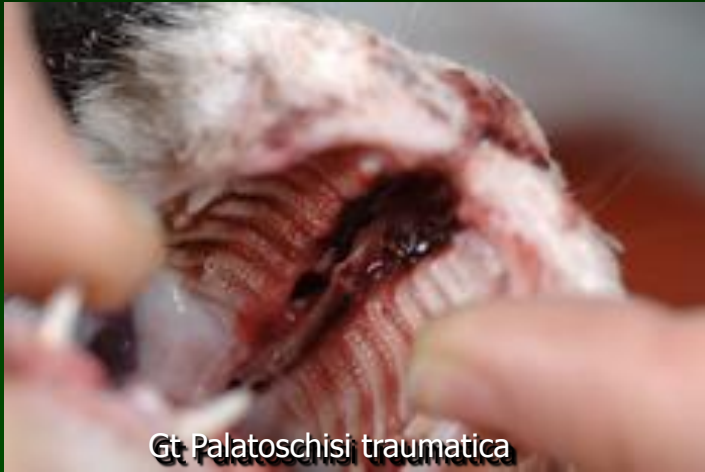Iter diagnostico

- ◆ Esame orale completo (eventuale sedazione-anestesia)
- ◆ Profilo emato-biochimico (malattie sistemiche)
- ◆ Test sierologici per malattie infettive
- ◆ Esame citologico-istologico di lesioni
- ◆ Rx cavo orale (lesioni dentali)

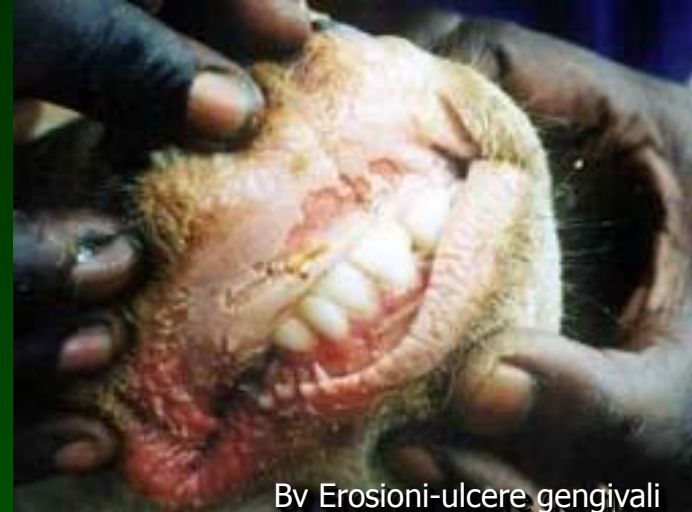Esame della bocca



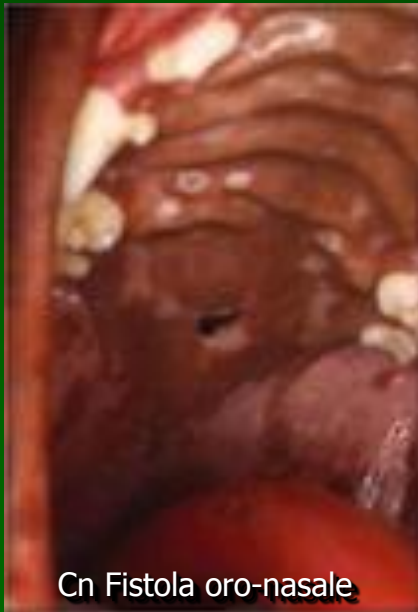Esame della bocca



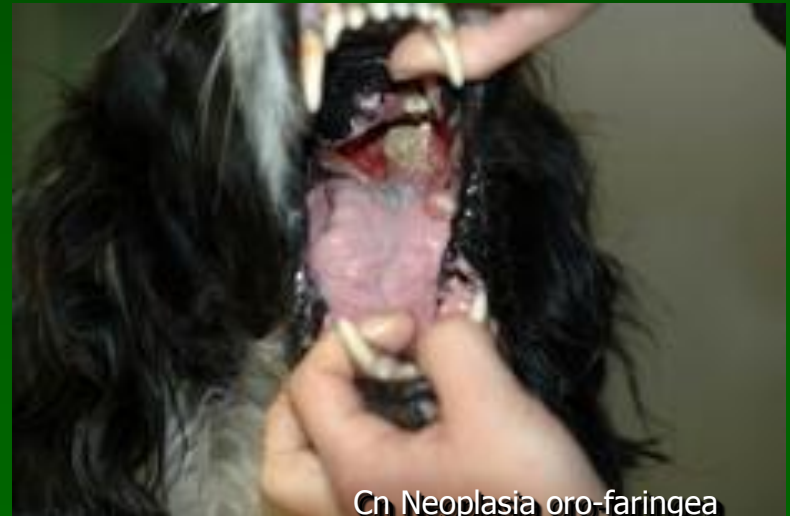Gt. Palatoschisi traumatica



Bv Erosioni-ulcere gengivali
(Peste bovina)

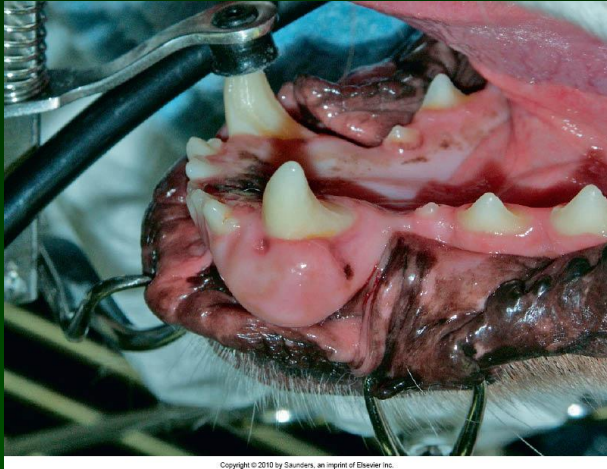


Cn Fistola oro-nasale

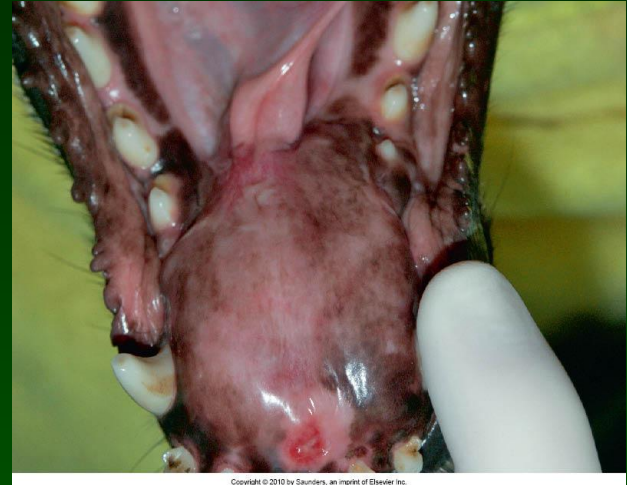

Cn Neoplasia oro-faringea

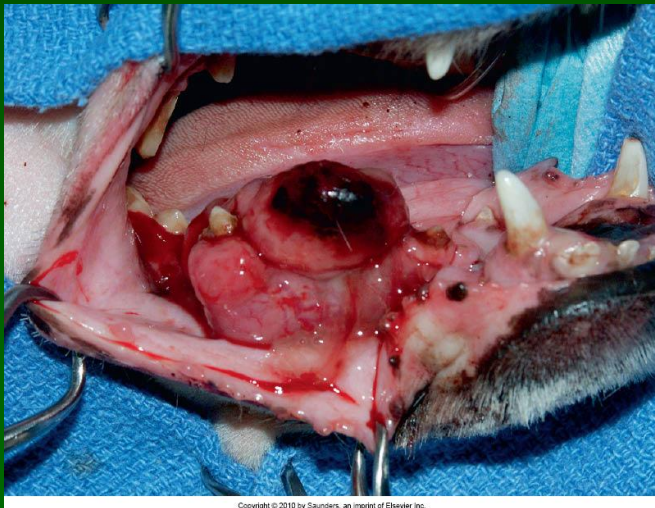
Esame della bocca



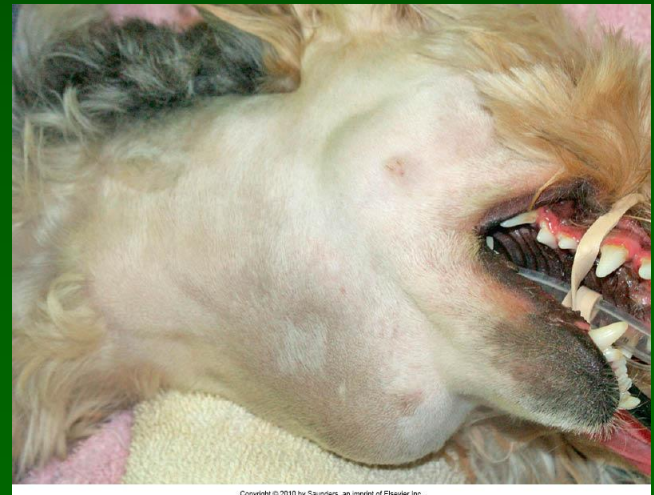
Cn Epulide fibromatosa



Cn Fibrosarcoma mandibola

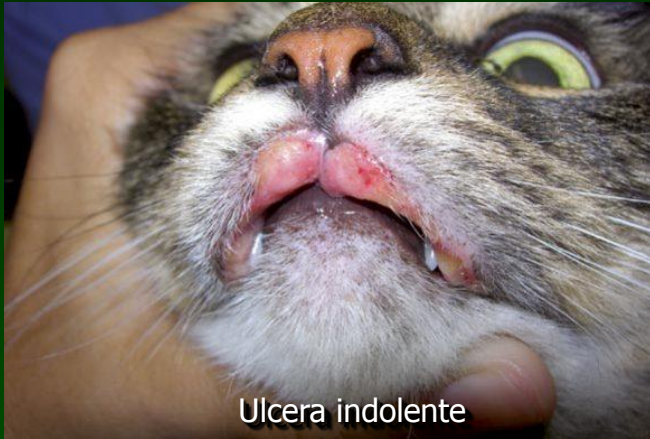

Cn Melanoma maligno

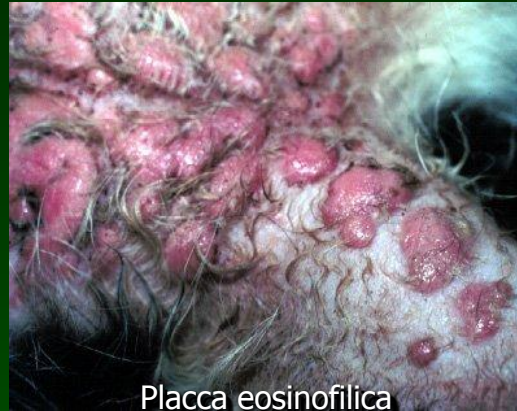

Cn Mucocele salivare

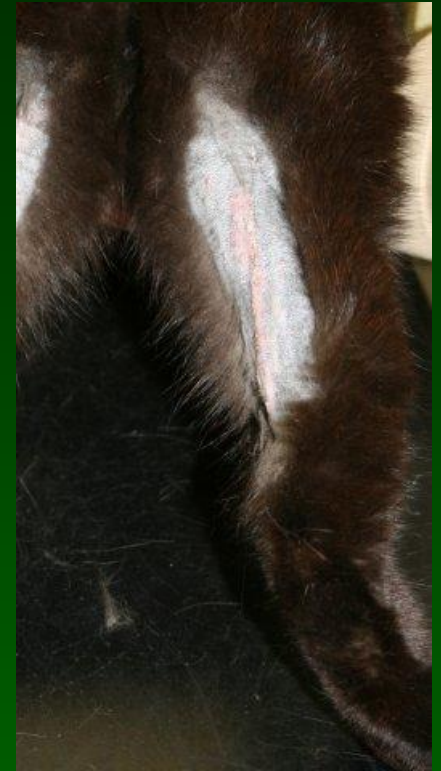
Complesso del granuloma eosinofilico (Gt)



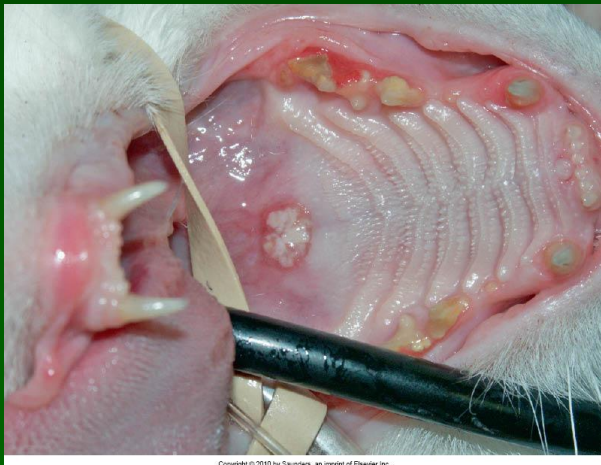
Ulcera indolente



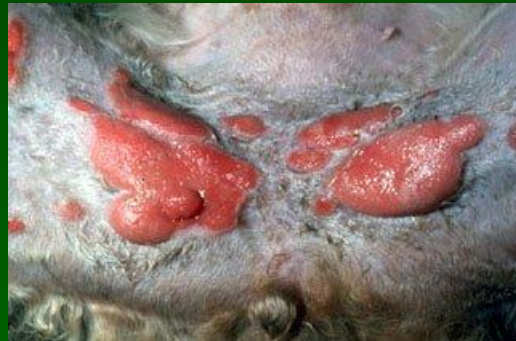Placca eosinofilica



Granuloma lineare



Placca eosinofilica



The End

